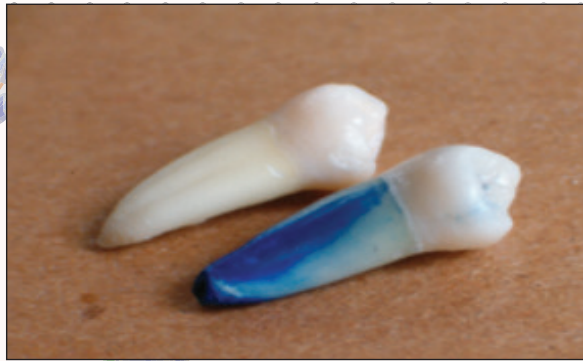

SKOPEIN

La Justicia en Manos de la Ciencia

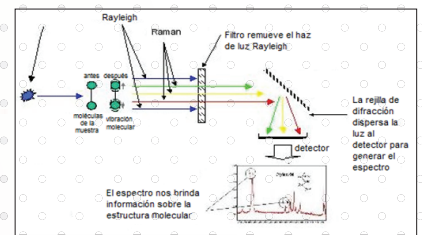


Dientes Rosas Estallido del Paquete Vásculonervioso en la Cámara Pulpar Dental

Juan E. Palmieri


Espectroscopía Raman, Análisis Forense de Tintas de Impresoras

Diego A. Alvarez



Siniestros Viales desde la Perspectiva de la Criminología Vial

Juan A. Carreras Espallardo

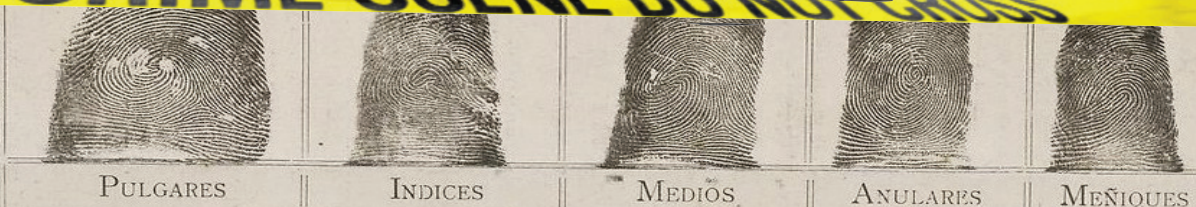

Raúl Osvaldo Torre

*Comisario (R) y Dr. en Police Sciences, nos habla
del caso Nisman y del caso Ángeles Rawson*

**ENTREVISTA
EXCLUSIVA!**

CRIME SCENE DO NOT CROSS



Imágenes de portada

Aportadas por los autores.

“Skopein”, “La Justicia en Manos de la Ciencia” y logotipo inscriptos en registro de marcas, acta N° 3.323.690 (INPI)

Cod. registro SafeCreative: 1503153490241

N° de Edición

Año III, N° 7,
Marzo 2015

Edición Gratuita

ISSN
2346-9307

Copyright® Revista Skopein® - e-ISSN 2346-9307
Año III, Número 7, Marzo - Mayo 2015

AVISO LEGAL

Skopein® es una revista online de difusión gratuita en su formato online y sin fines de lucro destinada al público hispanoparlante de todas partes del mundo, ofreciéndoles a estudiantes, graduados y profesionales, un espacio para publicar sus artículos científicos y divulgativos, con su respectivo registro digital de propiedad intelectual, detallado en el siguiente apartado. Por lo tanto, la revista no se hace responsable de las opiniones y comentarios que los lectores expresen en nuestros distintos medios (como el foro), ni de las opiniones y comentarios de los colaboradores que publican dentro de la misma, y en ningún caso representando nuestra opinión, ya que la misma sólo se verá reflejada dentro de las notas de la Editorial.

El equipo revisa el contenido de los artículos publicados para minimizar el plagio. No obstante, los recursos que manejamos son limitados, por lo que pueden existir fallas en el proceso de búsqueda. Si reconoce citas no señaladas de la manera debida comuníquese con nosotros desde la sección de contacto, o regístrese en nuestro foro para participar dentro del mismo.

Registro de propiedad Intelectual

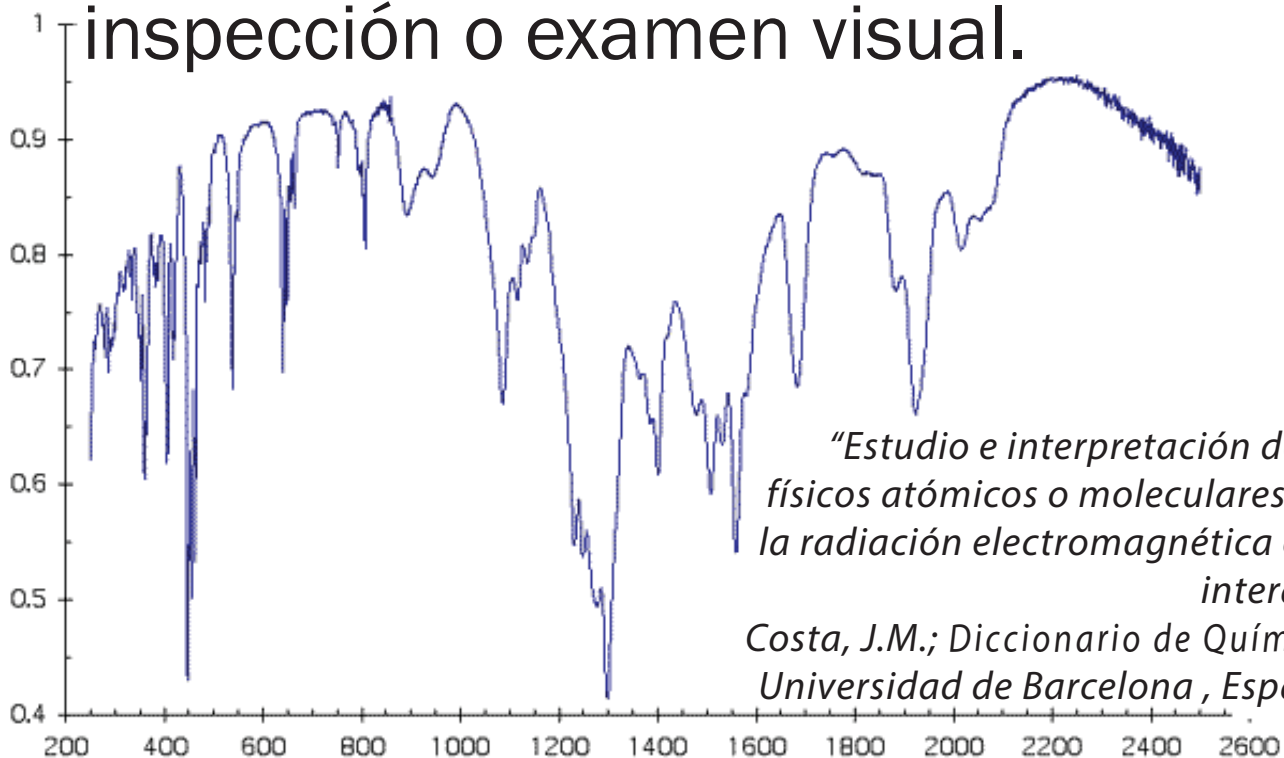
Tanto el proyecto, como el sitio donde se hospeda, logo e imágenes y todos los artículos, notas y columnas de opinión que publica cada número de la revista, están protegidos por el Registro de Propiedad Intelectual de SafeCreative y Creative Commons bajo las licencias Reconocimiento-NoComercial-SinObraDerivada 3.0 Unported a nivel Internacional, y la licencia Reconocimiento-NoComercial-SinObraDerivada 2.5 en Argentina.

Todos los artículos poseen sus propios códigos de registro con dichas licencias, por lo tanto, el usuario común tiene permiso de copiar y distribuir el contenido de los mismos siempre y cuando realice el debido reconocimiento explícito de la autoría y no realice modificaciones en obras derivadas, ni lo utilice para hacer uso comercial.



Espectroscopía

Del latín *Spectrum* que significa imagen y del griego *Skopein*, inspección o examen visual.



“Estudio e interpretación de sistemas físicos atómicos o moleculares mediante la radiación electromagnética con la que interaccionan.”
Costa, J.M.; Diccionario de Química Física; Universidad de Barcelona, España, 2005.

Para publicar* en Skopein, realizar consultas y sugerencias:

info@skopein.org

SKOPEIN

EQUIPO

DIRECTORES

Diego A. Alvarez
Carlos M. Diribarne

EQUIPO DE REDACCIÓN

Luciana D. Spano (*coordinadora*)
Mariana C. Ayas Ludueña
Gabriela M. Escobedo

AUTORES EN ESTE NÚMERO

Juan M. Palmieri
Diego A. Alvarez
Juan A. Carreras Espallardo
Saida Lastenia Mantilla Ojeda
Víctor Gutiérrez Olivárez
Álvaro Hernández Calderón

DISEÑO DEL SITIO

Diego A. Alvarez

DISEÑO Y EDICIÓN DE REVISTA

Carlos M. Diribarne

DISEÑO DE LOGO

Diego A. Alvarez

POSICIONAMIENTO Y DIFUSIÓN

Diego A. Alvarez
Patricio M. Doyle

NOTA EDITORIAL

Año a año continuamos mejorando la calidad de la revista, para adecuarse a diferentes parámetros internacionales de publicaciones científicas. Desde el último número, realizamos el traslado a la plataforma OJS (*Open Journal System*), software que permite la fácil gestión de revistas científicas digitales con acceso libre, y que se ha vuelto requisito obligatorio para ser incorporados en los repositorios internacionales más prestigiosos.

Otro acontecimiento importante, fue la inclusión en nuestra página del Calendario de Eventos de Skopein, útil para mantener a nuestro público al tanto de los eventos relacionados con las ciencias forenses que se realizan en los países hispanohablantes.

Con motivo a una investigación antropológica que está realizando el Equipo Argentino de Antropología Forense en México, en relación al caso de los 43 desaparecidos de Ayotzinapa, los directores de Revista Skopein participamos en el programa "Psicomentario" del Dr. Víctor Gutiérrez Olivárez, quien además, siendo miembro del Comité Científico, aporta en este número su primer artículo.

Además, desde Revista Skopein iniciamos un proyecto para organizar nuestras primeras Jornadas Forenses, que se llevarán a cabo en Julio de este año. Las mismas se realizarán en la Ciudad Autónoma de Buenos Aires, y estarán dedicadas a la aplicación de las ciencias forenses en Argentina. Conforme pasen los meses les daremos mayor información.

Con una nueva imagen y nuevos integrantes del Equipo Editorial, en este número contamos con publicaciones cuyos autores representan cuatro países hispanohablantes: México, España, Colombia y Argentina. De esta manera, les damos la bienvenida al 2015, para continuar juntos promoviendo la investigación de las ciencias forenses en el mundo hispano.





Skopein



Dientes Rosas

Estallido del Paquete Vásculonervioso en la Cámara Pulpar Dental

Por: Juan E. Palmieri



Entrevista Exclusiva a:

Raúl Osvaldo Torre

Ph D. en Police Sciences y Comisario (R), nos habla del caso Nisman y del caso Ángeles Rawson



Espectroscopía Raman
Análisis Forense de Tintas de Impresora

Por: Diego A. Alvarez



Siniestros Viales desde la
Perspectiva de la Criminología Vial

Por: Juan Antonio Carreras Espallardo



Escala Samanto
Un instrumento para medir la revictimización.

Por: Saida L. Mantilla Ojeda




La Necropsia Psicológica
Luces y Sombras del Pasado y
Presente de la Víctima

*Por: Víctor Gutiérrez Olivárez
Álvaro Hernández Calderón*



Dientes Rosas

Estallido del Paquete Vásculonervioso en la Cámara Pulpar Dental



Juan E. Palmieri & otros*
jepalmieri2002@yahoo.com.ar



Introducción (por Dr. Juan Palmieri)

En los años de experiencia como Odontólogo Forense, después de observar distintas causales de muerte y sus manifestaciones, me llamó la atención la aparición de un rasgo común en aquellos decesos que se produjeron por asfixias, ahorcaduras, sumersiones y otros tipos que involucran la falta de oxígeno y el aumento de la presión intracraneal.

Si bien éstas eran más frecuentes en las causas descritas anteriormente, también

se encuentran presente, aunque con menor frecuencia, en otras formas de muerte en las que no estaba involucrado un mecanismo asfíctico.

El rasgo que llamó mi atención, se caracterizaba por la coloración que van tomando las piezas dentales, sobre todo las anteriores, las cuales cambiaban su color natural por uno más rojizo a parduzco que aumenta con el correr del tiempo (Ver fig. 1).

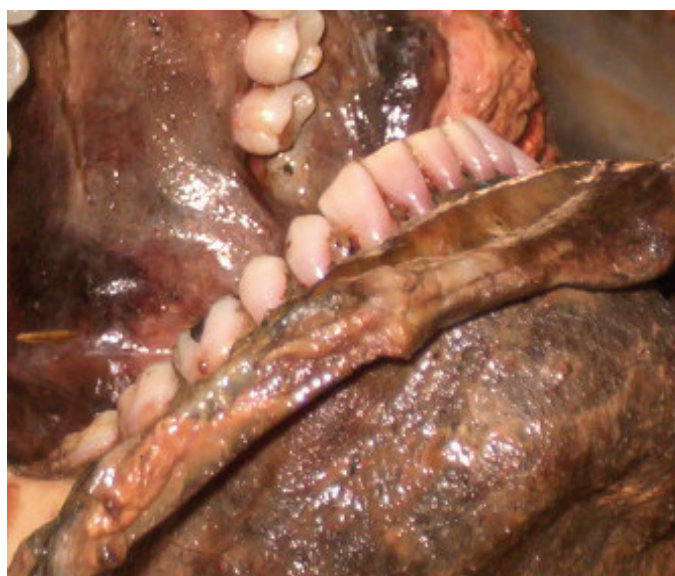
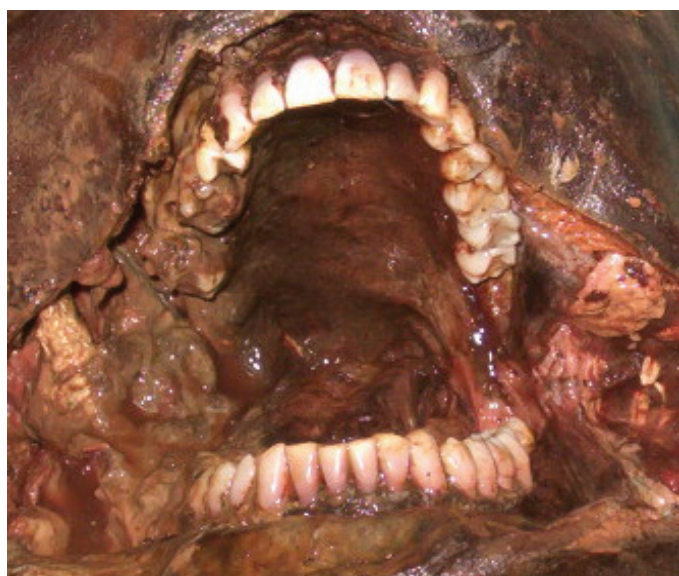
Fig. N° 1. Autopsia, vista de cavidad bucal y observación de dientes con pigmentación rosa. Izquierda: vista frontal. Derecha: vista lateral.

*Experimentación por Dr. Juan Palmieri (2006), Odontólogo Forense, Miembro de los Cascos Blancos de la ONU, miembro del Comité Científico de Revista Skopein.

Investigación Bibliográfica por L. Alvite; F. Asorey; C. Bertoni; M. Bono; M.S. Fernández; A. Lalin; F. Scarpitta; I. Vidal. Editado por Carlos M. Diribarne, director de Revista Skopein.

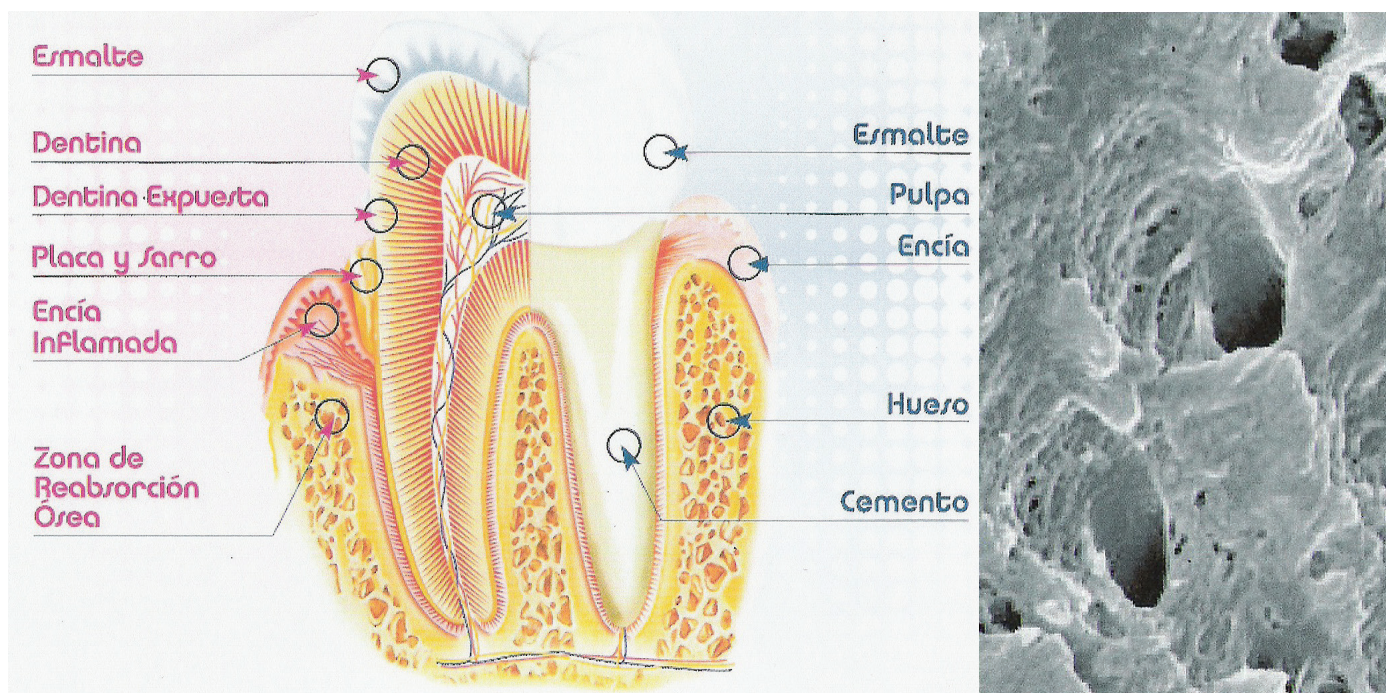


Fig. N° 2. Anatomía de los dientes. Izquierda: partes del diente. Derecha: Ampliación de conductillos dentinarios

Dentadura humana

Los dientes son las estructuras de mayor dureza en el cuerpo humano, se encuentran sujetas a los maxilares y su principal función es la masticación, seguida de la fonética y la estética.

Existen diferentes formatos dedicados a tareas específicas, sin embargo, una estructura es similar en todos ellos.

Se separan en corona y raíz, y su estructura interna se podría simplificar en un conjunto de nervios y vasos sanguíneos centrales (paquete vásculonervioso), que están protegidos por capas de tejido duro (Ver fig. 2, izq.).

La capa externa de la corona se denomina esmalte, es la que le aporta mayor dureza y visualmente es traslúcida.

Debajo de ésta se encuentra la dentina, una capa de color marfil o amarillento, y dentro de ella los conductillos

dentinarios (Ver fig. 2, der.) que se extienden desde la cámara pulpar hasta la superficie externa de la pieza dental, y a través de los cuales discurren terminales nerviosas denominadas Fibras de Tomes, encargadas de transmitir la sensibilidad dental. Los conductillos son, a su vez, recorridos por el “fluido dentinario”, un líquido translúcido proveniente de la pulpa.

En el centro del diente se encuentra la cavidad Pulpar, que contiene los nervios y vasos sanguíneos que ingresan a través del ápice o extremo inferior radicular.

Otro tejido duro es el denominado cemento. Se ubica en la raíz envolviéndola, y se une con el hueso alveolar, que aloja a la raíz a través del ligamento periodontal (encías y mandíbula), los cuales son microscópicos bracitos de tejido laxo, encargados de amortiguar el trauma masticatorio para que el hueso reciba menor impacto.

Coloración de los dientes

El color natural de los dientes, al igual que la piel, no es monocromática y depende entre otras cosas de la herencia. La coloración es proporcionada por la dentina, y tiene diferentes matices que van del blanco, al amarillo, marrón y gris.

La coloración puede variar además por otros factores, y se diferencian dos tipos de tinciones: las intrínsecas, donde la sustancia que pigmenta se encuentra en el interior del diente o forma parte de su estructura, y puede afectar a todos los dientes o actuar de manera aislada; y las tinciones extrínsecas, que aparecen en la superficie dental por el depósito de sustancias.

Algunas causas del cambio de color en las piezas dentales son: la excesiva limpieza con pasta dental abrasiva, la ingesta de flúor durante la formación de diente, y algunos problemas de desarrollo como la escasez de cristales de calcio y fósforo, pero los cambios más comunes provienen de ingestión de café, té, algunos fármacos y tabaco.

El cambio de color denominado “dientes rosas” se caracteriza porque varía la coloración de los mismos entre rosa y rojo parduzco, y aparece en cadáveres sin patrón aparente (Ver fig. 3). En algunos casos puede verse en personas vivas en las que se hayan realizado tratamientos en la pulpa dentaria y la dentina, como por ejemplo tratamiento de conducto.

Antecedentes de Dientes Rosas

Como se dijo, la coloración de los dientes puede deberse a diversos motivos, pero en el caso del fenómeno observado, no se debe a ninguno de los mencionados anteriormente.

La primera descripción de este fenómeno la realizó Bell en el año 1829, quien observó una pigmentación rosada en las piezas dentales de personas fallecidas por ahogamiento o ahorcamiento, y su explicación a este hecho fue que se debía a un aumento de presión intrapulpar.

Luego, en 1953, Miles realizó una descripción similar en el estudio de dos

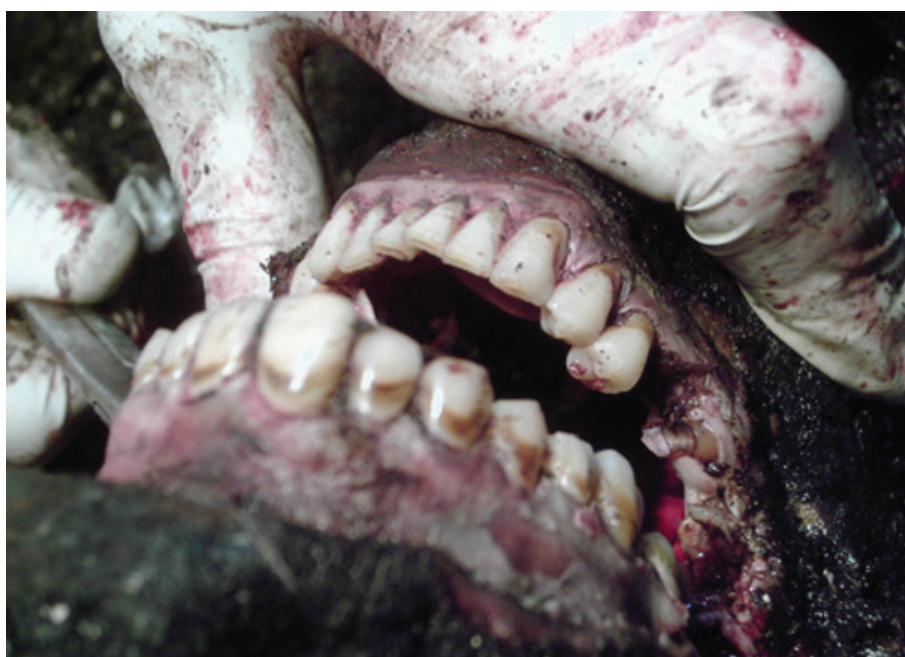

Fig. N° 3. Autopsia. Intervención del Odontólogo Forense. Observación de variación de pigmentación en los dientes.

fallecidos, uno por ahogamiento y otro quemado vivo. En los que observó que las coronas de los dientes se encontraban rosadas, y esta coloración se extendía hasta el ápice, con intensidad disminuida y distribución desigual en las raíces. A partir de ese año, el fenómeno comenzó a tomar importancia, ya que fue observado en los asesinatos de Christie, y fue asociado a los mecanismos etiopatogénicos de los productos de degradación de la hemoglobina.

En los años siguientes, existieron opiniones encontradas en base a estudios que confirmaban o negaban que el cambio de coloración pudiera relacionarse con la causa de muerte violenta.

Caso Christie

John Reginald Christie, uno de los asesinos seriales más reconocidos del planeta, nació en Halifax, West Yorkshire. De joven formó parte del Ejército y varias veces estuvo involucrado en delitos menores que aumentaron su gravedad con los años, hasta que en su cúspide criminal asesinó a ocho personas (Ver fig. 4).

Fue en Londres, entre los años 1943 y 1953, donde cometió estas atrocidades, y en el '53 se lo juzgó y sentenció a muerte por estos hechos.

El *modus operandi* incluyó intoxicaciones con monóxido de carbono y estrangulamientos, prácticas de necrofilia y posteriormente eran enterrados en su casa.

Cuando se realizaron las autopsias, expertos notaron que el único de los cuerpos que presentaba coloración rosada en sus dientes era el de su vecina. Esto desconcertó a los investigadores, puesto que las víctimas habían sido asesinadas y enterradas de manera similar, pero sólo una presentaba ese fenómeno.

El problema fue estudiado durante años, sin embargo, nunca se llegó a una respuesta fructífera para explicar esa diferencia entre la mujer y resto de los cuerpos.

La única conclusión a que se estimó fue que probablemente el asesinato haya sido más repentino y con mayor violencia que el resto, y que el cuerpo de esta víctima no lo toleró igual que las otras.



Fig. N° 4. John Reginald Christie junto a su esposa.

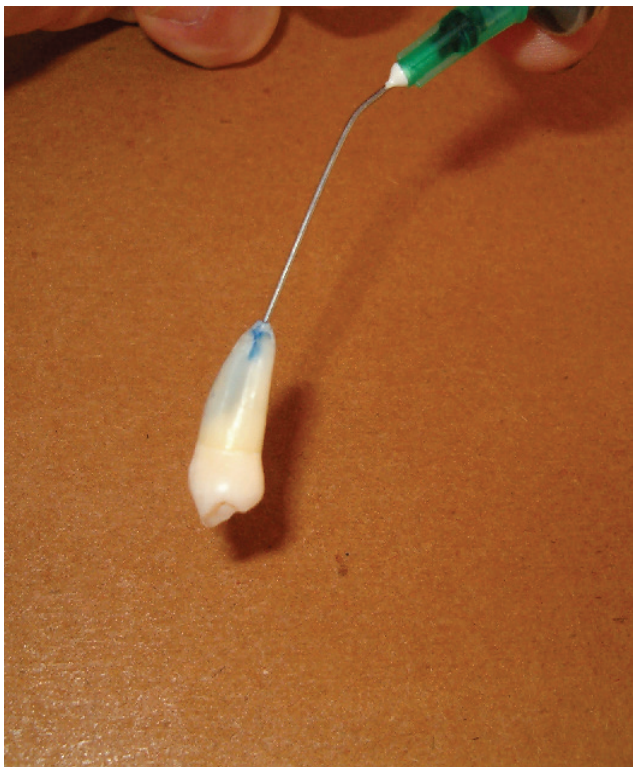


Fig. N° 5. Utilización de jeringa para colocación de colorante azul.

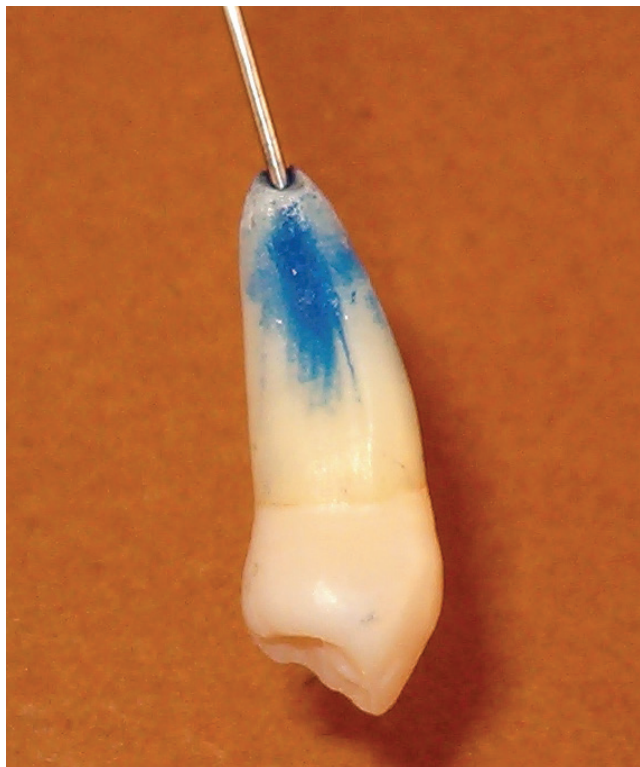

Fig. N° 6. Ampliación del procedimiento.

Estallido de cámara pulpar

En base a la investigación bibliográfica, llegué a la hipótesis de que dicho cambio en la coloración podía deberse a que el aumento de la presión arterio-venosa dentro de la cámara pulpar de la pieza dental, hacía extravasar o estallar a la pulpa o paquete vásculonervioso.

Con la destrucción de estas estructuras, se produciría la diseminación de la sangre, más específicamente la hemoglobina, por los denominados conductillos dentinarios. Finalmente, la sangre depositada en dichos conductos, al oscurecerse gradualmente con los días por oxidación o putrefacción, iría tornando a las piezas dentales de este color rojizo parduzco que se hace más notorio con el pasar del tiempo.

Experimentación

Para investigar la hipótesis, se realizaron experimentos junto con la departamental Zárate Campana, de la Policía Científica de la Pcia. de Bs. As. y en el laboratorio de la universidad de la PFA. Esta experimentación se enfocó en reproducir, de manera controlada, el proceso detallado anteriormente.

Para el mismo, se tomaron piezas dentales humanas sanas, en las cuales se colocó unas gotas de colorante azul a través del ápice del diente, utilizando para ello una jeringa con aguja (Ver Fig. 5 y 6).

Luego se colocó el diente en una sonda, desde el extremo apical del mismo, y del otro lado de la sonda fue conectado a otra jeringa que solamente contenía aire. Se aplicó presión manual sobre esta jeringa, lo que se transformó en un aumento de presión de aire dentro de la sonda, simulando una constante presión arterial aumentada o bombeo

cardíaco, que empujó el colorante hacia el interior del diente (Ver fig 7).

Se repitió el experimento con otras piezas dentales, y pudo observarse que la difusión del colorante a través de los conductillos se producía de forma irregular en la periferia, lo que podría deberse a que algunos de los minúsculos conductillos dentinarios se pueden encontrar calcificados, en forma parcial o total, impidiendo el paso de fluidos a través de ellos.

Al utilizar piezas dentales sanas que pertenecieron a personas jóvenes, la difusión del colorante se hizo regular. Esto reafirmó la relación entre los conductillos calcificados y la irregularidad de la pigmentación, puesto que, como es sabido, la calcificación de los conductillos aumenta con el correr de los años.

Este ensayo esquemático claramente deja en evidencia que existe relación entre la presión intrapulpal y la coloración que toman las piezas dentales en algunas ocasiones. Sin embargo, hay que tomar en consideración

que existen diferencias de viscosidad entre la sangre y el colorante utilizado, el cual posee mayor fluidez y menor viscosidad que la primera.

Conclusiones

El resultado de este ensayo reviste importancia por sí mismo, pero sería necesario profundizar el estudio para poder estimar una relación más aproximada entre el estallido de la cámara pulpar, que deja como resultado dientes de color rosado, y algunos tipos de muerte violenta.

La recomendación para continuar este estudio es realizar ensayos directamente sobre piezas dentales de fallecidos, utilizando




Fig. N° 7. Simulación de presión arterial aumentada. Izquierda: Sonda conectada a la jeringa por un lado y a diente por el otro. Derecha: Ampliación del diente inserto en la sonda desde el extremo del ápice.

Fig. N° 8. Fotografías de resultados del experimento.



métodos histopatológicos. De esta manera, se podrá corroborar el presente trabajo realizado, aportando un rasgo característico de gran valor en el estudio de casos de muerte dudosa.

Sumando a este hecho la resistencia a la descomposición que poseen los dientes con respecto a otros tejidos, continuar el estudio aportaría información determinante para diagnosticar estas causales de muerte, aun cuando el estado del cadáver no permita visualizar dicha causal.

Bibliografía

- Basrani, Enrique, Fracturas dentarias, Ed. Corregidor, 1983
- Bonnet, Emilio Federico, Medicina Legal, Ed. Lopez Liberos, 1967
- Erausquin, Rodolfo, Anatomía, Histología y Embriología Dentarias, Ed. El Ateneo, 1929
- Fraraccio, José Antonio, Medicina Legal. Conceptos clásicos y modernos. Ed. Universidad, Buenos Aires, 1997
- Moya Pueyo, Vicente, Odontología legal y forense, Elsevier España, 1994
- Patitó, José, Medicina Legal, Ed. Vicino, 2003
- Raffo, Osvaldo, La muerte violenta. Ed. Universidad de Buenos Aires, Buenos Aires, 1997
- "Pink-teeth Postmortem", video en: www.youtube.com/watch?v=-Fd2GUs9IQY